

# Pectus excavatum: corrección estética mediante prótesis a medida

## Pectus excavatum: aesthetic correction using customized implants



Bisbal Piazuolo, J.

Bisbal Piazuolo, J.\*, De Barcia Valero, J.D.\*\*

### Resumen

Las depresiones de la región condroesternal, conocidas como tórax en embudo o *pectus excavatum*, son una de las anomalías congénitas más frecuentes de la pared anterior del tórax. Su corrección ha sido siempre quirúrgica, para lo cual están descritas varias técnicas que pueden clasificarse en dos grupos: 1) Las que actúan modificando la anatomía costal y esternal y 2) Las que se limitan a disimular el defecto mediante rellenos. Ante casos de *pectus excavatum* en adultos, en los que se ha descartado totalmente la problemática cardiorrespiratoria y que por consiguiente, consideramos como un problema estético, estamos empleando desde hace 8 años una técnica consistente en la aplicación de prótesis de silicona hechas a medida, con resultados muy satisfactorios y con un nivel de complicaciones prácticamente nulo.

### Abstract

The depressions in the chondrosternal region, known as *pectus excavatum*, are the most usual congenital problems of the anterior chest-wall. Its correction has always been surgical, using two different techniques, as follows: 1) The ones that work changing the costal anatomy; and 2) The ones that just covers the defect up with fillers.

For those cases of *pectus excavatum* in adults, in which the cardiorespiratory problems have been completely ruled out, and are considered as aesthetic problems, we have been using a corrective technique for the last 8 years with a made to measure silicone prosthesis, with very satisfactory results and with almost no complications

**Palabras clave** Pectus excavatum, Tórax en embudo,  
Implantes de silicona.

**Código numérico** 512-52114

**Key words** Pectus excavatum, Funnel chest,  
silicone implants

**Numeral Code** 512-52114

\* Cirujano Plástico.

\*\* Residente de Cirugía Plástica.

Clínica Planas. Barcelona, España.

## Introducción

Las depresiones de la región condroesternal, conocidas habitualmente como tórax en embudo o *pectus excavatum*, son una de las anomalías congénitas más frecuentes de la pared anterior del tórax. Su incidencia es de 1:700 a 1:1000 recién nacidos, afectando principalmente a varones en una relación 3:1 y a la raza blanca. Puede existir una relación familiar (1,2).

El *pectus excavatum*, consiste en una depresión anormal del esternón, producida por la angulación posterior del cuerpo de éste, desde su unión con el manubrio esternal. Los cartílagos costales son más largos y angulados hacia atrás y el apéndice xifoides suele doblarse hacia delante en forma prominente. Esto da lugar a una concavidad de profundidad variable en la pared anterior del tórax, desde la tercera hasta la octava costilla. En casos extremos, el esternón puede estar prácticamente en contacto con la columna (Fig. 1)

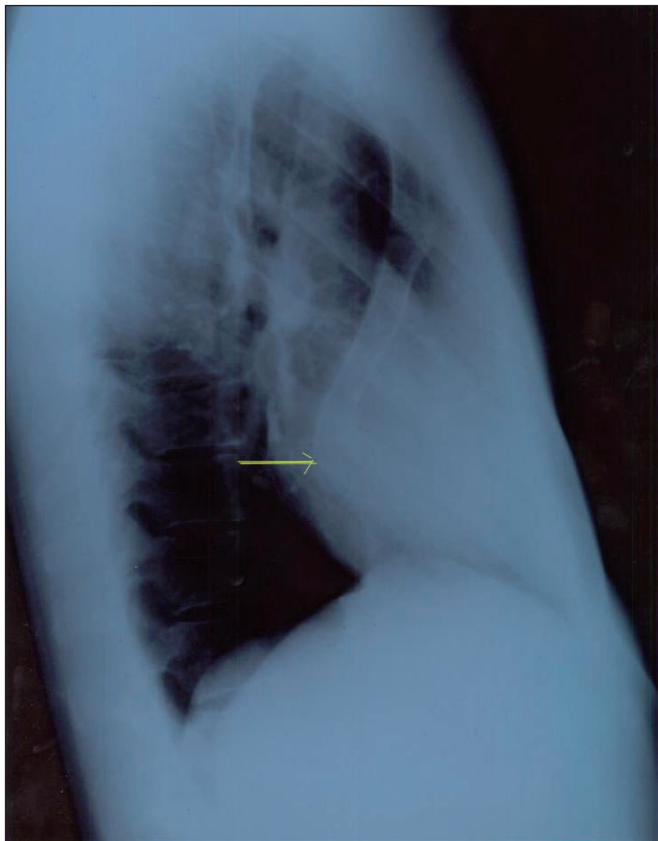


Figura 1. Radiografía de perfil de tórax, en la que se aprecia la mínima distancia entre el esternón y la columna. Corresponde al caso de las Fig. 15 a 18

Aunque en la mayoría de los casos se trata de una malformación congénita, puede aparecer después del nacimiento asociada a otros trastornos congénitos del tejido conectivo y muscular, tales como los síndromes de Marfan y de Ehlers Danlos, (3-6) o a la Homocistinuria (6). También puede acompañar a los síndromes de Noonan y de Turner (1,6).

En general, aumenta de forma progresiva con el crecimiento del niño hasta la adolescencia, siendo muy improbable su regresión espontánea (2,7). En la mayoría de los afectados no produce alteraciones funcionales. En niños pequeños, la dinámica respiratoria puede adoptar características particulares en la inspiración o con el llanto, presentando el esternón un movimiento paradójico, hundiéndose y acompañándose de abdomen prominente. Pero si la depresión es muy acentuada puede ser causa de problemas cardiorrespiratorios. En todos los casos, produce una deformidad estética con repercusión psíquica de gran magnitud.

La etiología no es del todo conocida, pero parece deberse a una alteración en el crecimiento de los cartílagos costales y de las costillas, unida a una fibrosis anterior del diafragma (8). Se ha estudiado la biomecánica, la morfología y la histoquímica de los cartílagos costales en niños con esta malformación (9) utilizando test de biomecánica, microscopía de luz y electrónica e inmunohistoquímica, llegando a la conclusión de que existe una alteración a nivel de la distribución y organización del colágeno tipo II que debilita los cartílagos afectos y los hace menos resistentes a la compresión, tensión y distensión, ejercidas por la presión intrauterina, la presión torácica o un mal desarrollo del diafragma, lo que en conjunto produce una angulación posterior del esternón.

La corrección del *pectus excavatum* ha sido siempre quirúrgica; se han descrito varias técnicas que podríamos clasificar en dos grupos: 1) Las que actúan modificando la anatomía costal y esternal y 2) Las que se limitan a disimular el defecto mediante rellenos. Todos los procedimientos quirúrgicos del primer grupo han dado buenos resultados cuando la indicación y la técnica han sido correctas, pero siempre con un nivel de riesgo elevado y con complicaciones importantes que van desde dolor postoperatorio a largo plazo, neumotórax, aneurismas de los vasos mamarios, perforación pericárdica durante la cirugía o desplazamiento de la barra en la técnica de Nuss (10), una de las más empleadas. Por este motivo y de modo concreto, ante casos de *pectus excavatum* en adultos en los que se ha descartado totalmente la problemática cardiorrespiratoria y que por consiguiente consideramos como un problema estético, estamos empleando desde hace 8 años una técnica consistente en la aplicación de prótesis de silicona hechas a medida, con resultados muy satisfactorios y con un nivel de complicaciones prácticamente nulo.

Hemos de insistir en que se trata de una malformación que, desde el punto de vista estético, tiene una gran repercusión psicológica en los pacientes. La mayoría de casos tratados han sido varones jóvenes y todos ellos acudieron a consulta manifestando un gran complejo que limitaba de forma importante sus actividades.

## Material y método

Durante estos 8 años hemos tratado 14 pacientes, todos varones y con edades comprendidas entre los 19 y los 35 años. Presentaban en común una gran afectación psicológica, corroborada en los más jóvenes por sus familias.

Tras un completo estudio cardiorrespiratorio que nos confirmó en todos los casos la no existencia de problemas en este sentido, procedimos a recrear un molde de la depresión torácica empleando una masilla de silicona de dos componentes (Fig. 2) que solidifican en poco tiempo al mezclarse a temperatura ambiente (Fig. 3). Aunque esta sustancia no se pega al cuerpo, protegemos la piel del paciente con un fino plástico transparente. El molde debe llenar totalmente la concavidad, sin hipercorregir y quedando definido sin resaltes en los límites, especialmente en el vértice inferior. Puede seguir cualquier dirección, no tiene porqué ser simétrico, sino que ha de llenar el defecto tal y como es (Fig. 4, 5). Una vez endurecido (Fig. 6), se envía a fábrica (Implantech Associates Inc®. USA), en donde crean una prótesis de silicona sólida, de calidad médica, exacta al molde enviado. Existen cuatro grados posibles de dureza para esta silicona; nor-

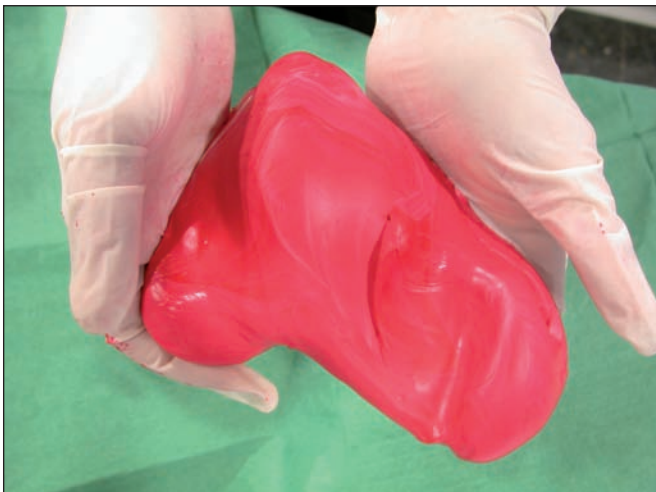

Figura 2 y 3. Resina de dos componentes con la que se hará el molde del defecto.

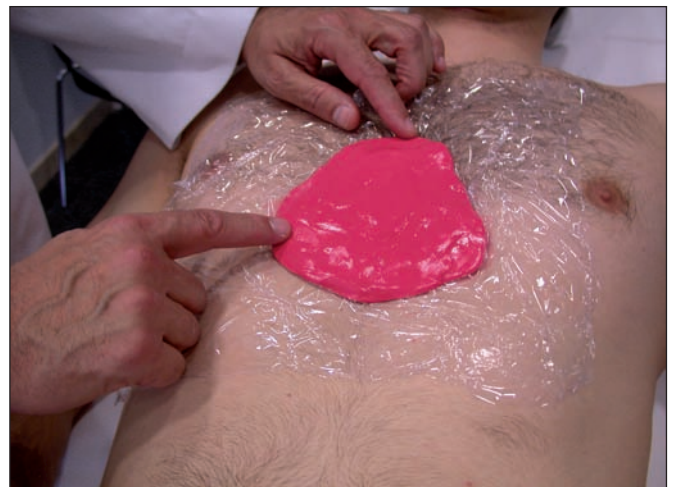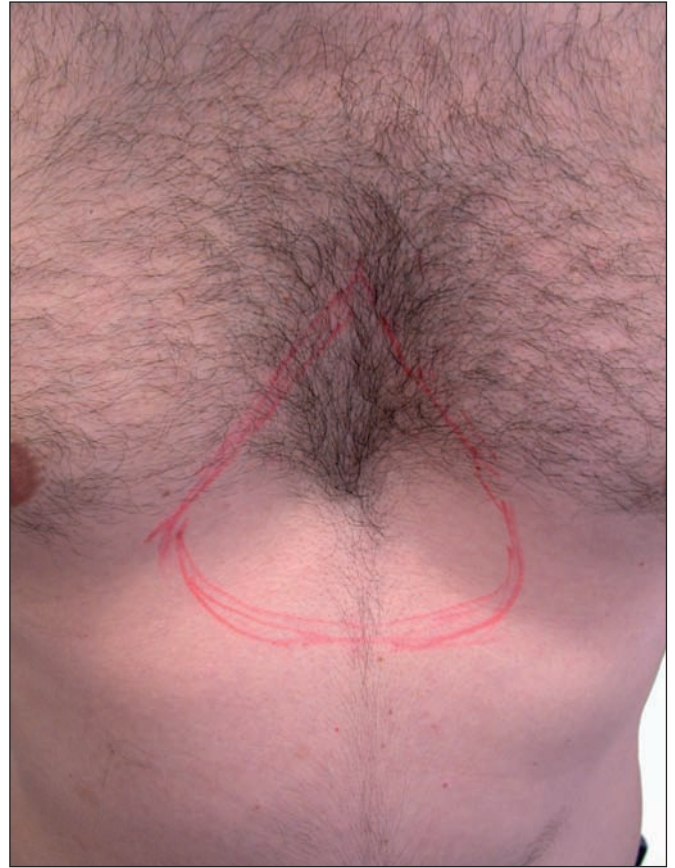


Figura 4 y 5. Marcado y modelado de la depresión del pectus excavatum. Paciente de 24 años.

malmente solicitamos el grado 2. Pese a que la dureza 4 sería la más apropiada para imitar el tacto óseo, no la consideramos preciso en estos casos y con una dureza menor, logramos que los bordes de la prótesis se disimulen con más facilidad.

Bajo anestesia general, practicamos una incisión de unos 5 cm; si se trata de un varón, en la parte látero-superior del defecto, de preferencia en una zona pilosa que posteriormente oculte mejor la cicatriz; si se trata de una mujer, practicamos la incisión en el margen interno del surco submamario. Disecamos un bolsillo preperióstico en la zona del defecto (Fig. 7), colocamos un expansor y procedemos a una expansión intraoperatoria sobredi-

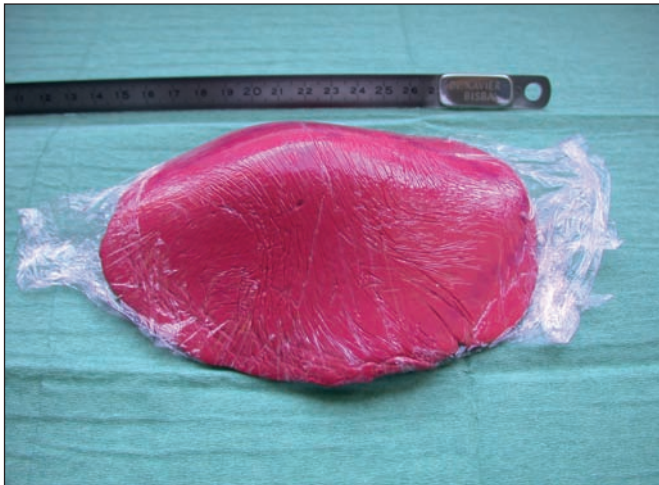

Figura 6. Molde definitivo.

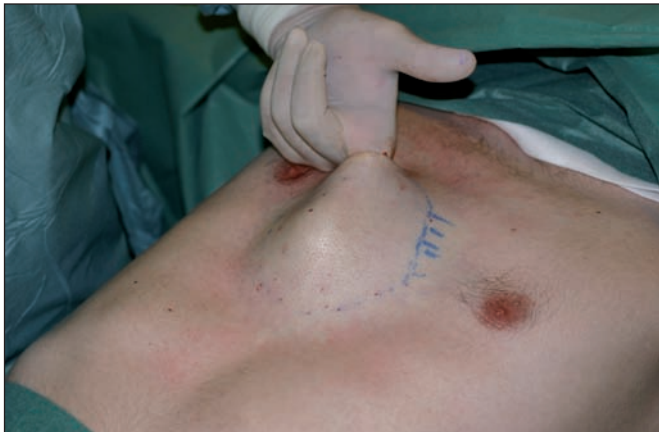

Figura 7. Despegamiento de un bolsillo por encima de la fascia esternal.

mencionada, que mantenemos aproximadamente durante 15 min. (Fig. 8, 9); esta expansión facilita la completa disección del bolsillo y consigue de modo evidente una cierta laxitud cutánea en un área por lo general muy adherida y rígida, lo que nos facilita después la introducción y colocación de la prótesis (Fig. 10,11). El material del que están hechas las prótesis permite que éstas puedan retocarse con facilidad con una hoja de bisturí, para recortar o rebajar cualquier punto que pueda hacer relieve o notarse de alguna manera (Fig. 12). Las zonas que deben cuidarse más en este aspecto son los extremos y todos los bordes.

En todos los casos intervenidos hemos podido colocar las prótesis en un solo tiempo quirúrgico, pese al gran tamaño de algunas de ellas (Fig. 13,14); sin embargo, siempre hemos tenido preparado un expansor rectangular de la medida correspondiente por si fuera necesario dejarlo puesto y colocar la prótesis en un segundo tiempo. En cuanto al volumen de las prótesis utilizadas en nuestros casos, no podemos aportar datos estandarizados al respecto, ya que cada una de ellas se fabricó según un molde a medida, como hemos dicho, y cuando la empresa fabricante nos envía la prótesis final, no especifica el volumen de la misma.

Dejamos en todos los casos un drenaje aspirativo y colocamos una camiseta elástica de presoterapia. Los pa-

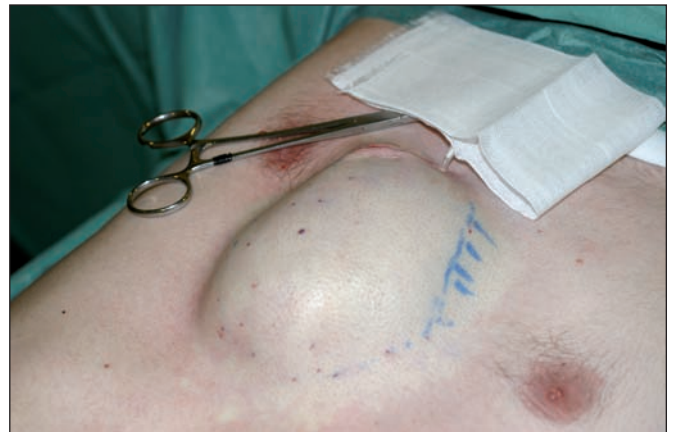
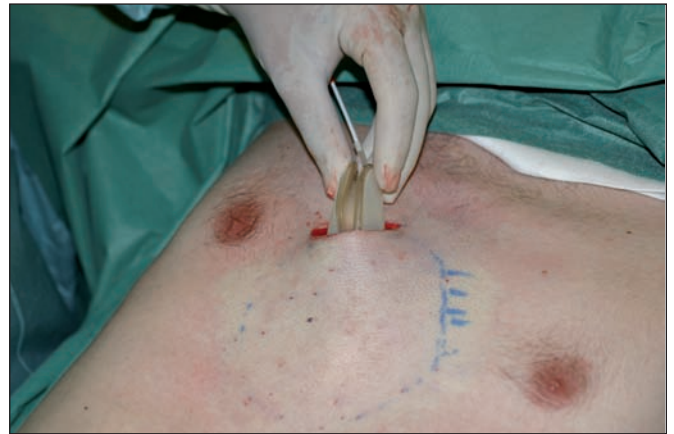
Figura 8 y 9. Colocación de un expansor y expansión intraoperatoria del bolsillo.

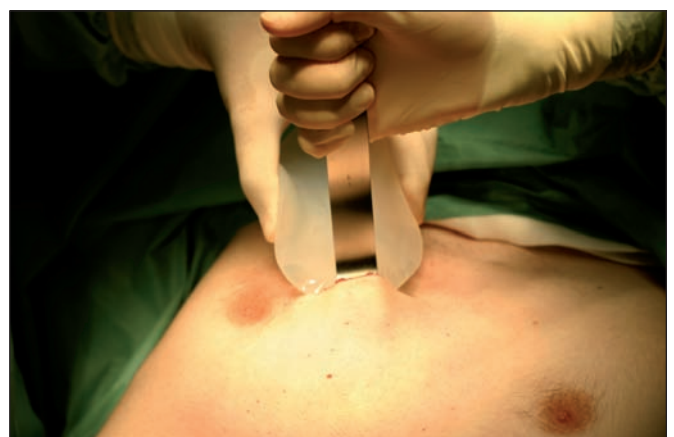
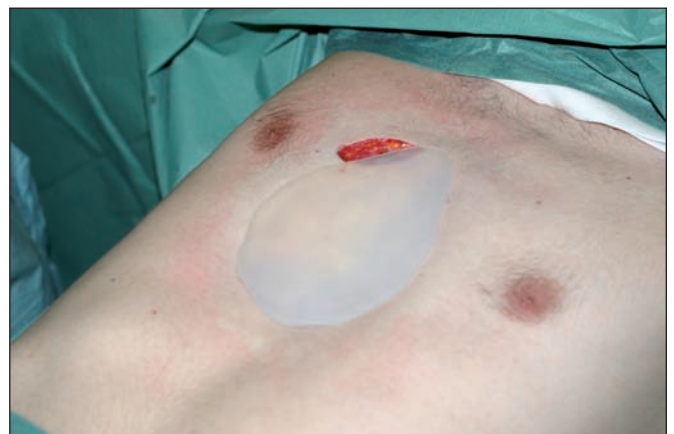
Figura 10 y 11. Colocación del implante.

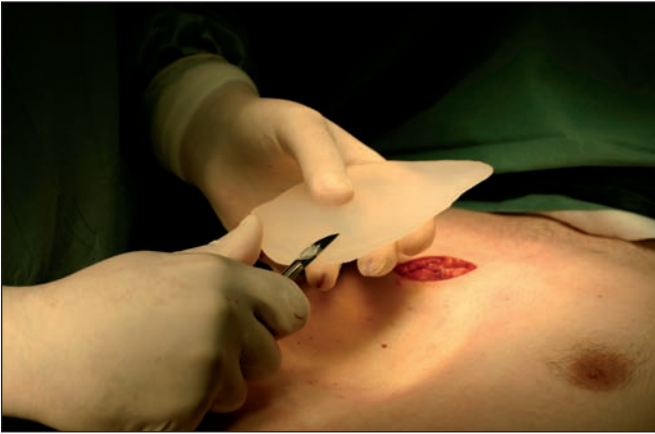

Figura 12. Retoque con bisturí de los bordes de la prótesis.

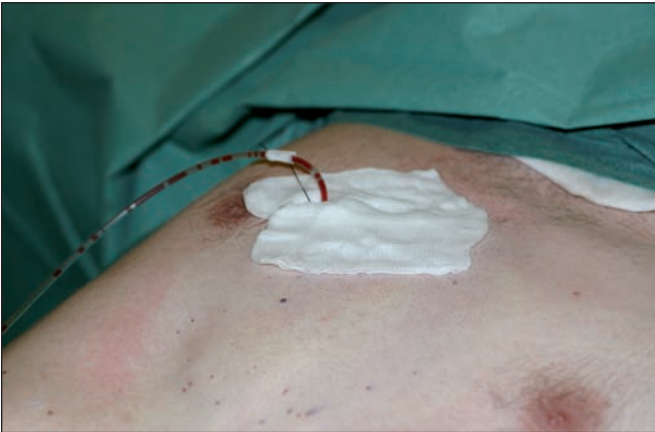


Figura 13. Cierre y colocación del drenaje.

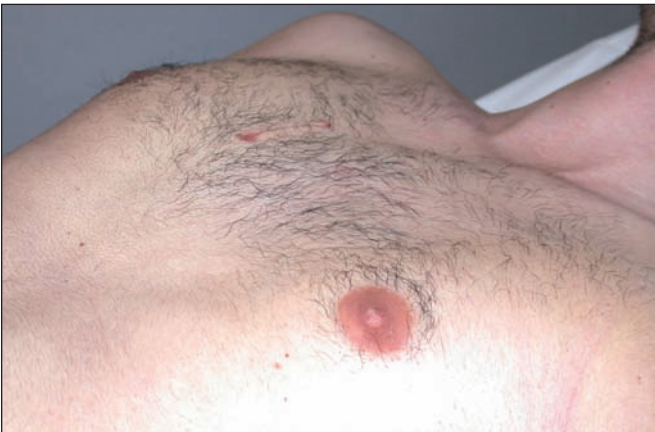

Figura 14. El mismo paciente 4 meses después de la intervención.

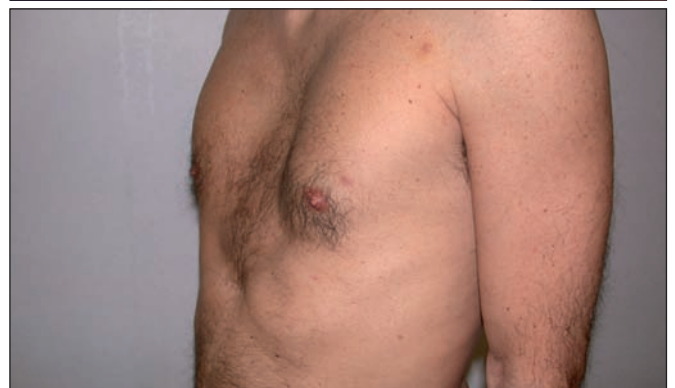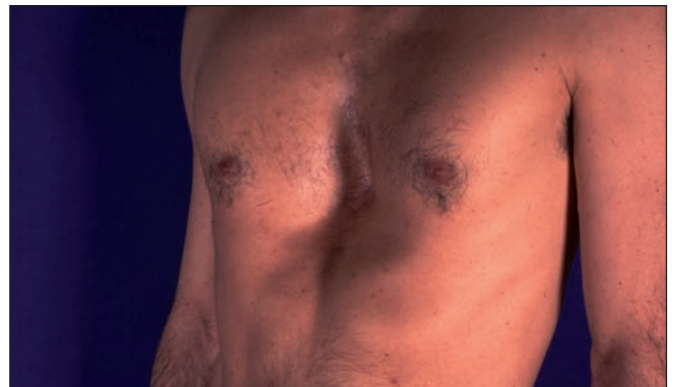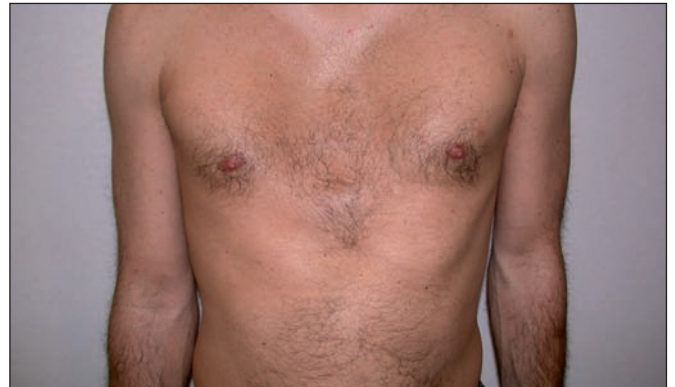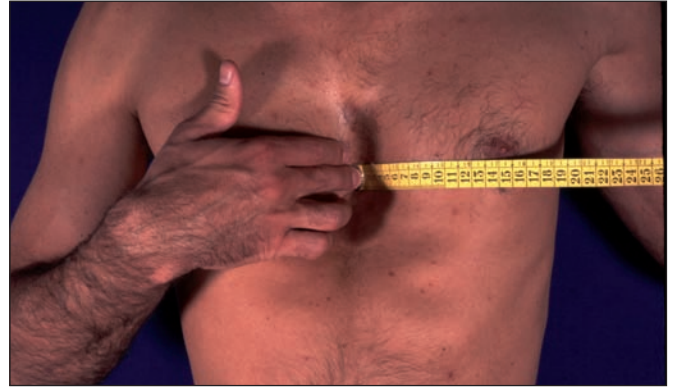cientes no requieren ningún otro cuidado ni inmovilización. El postoperatorio no es doloroso y siempre se les ha dado de alta al día siguiente de la intervención, sin drenaje y con la camiseta de presoterapia que les recomendamos llevar unas 3 semanas.

## Resultados

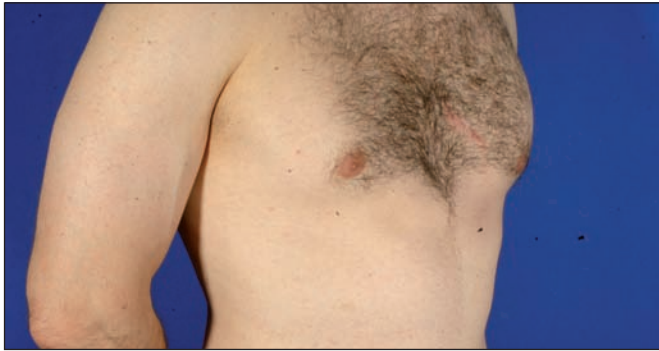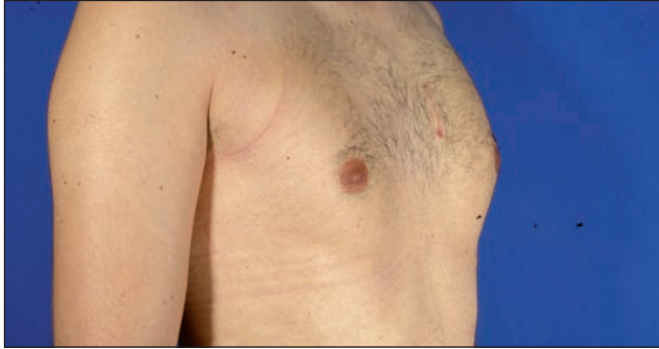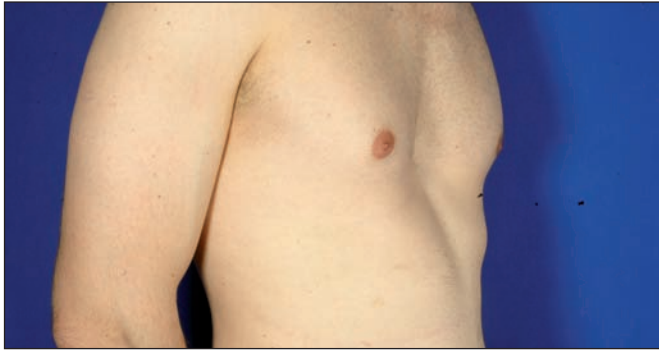Todos los pacientes tratados mediante este método han tenido un excelente resultado. Es especialmente interesante notar que la satisfacción de los pacientes ha estado muy por encima de nuestras propias expectativas. Tanto ellos como sus familiares nos han referido una gran

mejora en su actitud psicológica y en su autoestima. No hemos tenido complicaciones, pudiéndose citar como única mínima complicación la de un seroma que vaciamos por punción en una sola ocasión (30 cc).

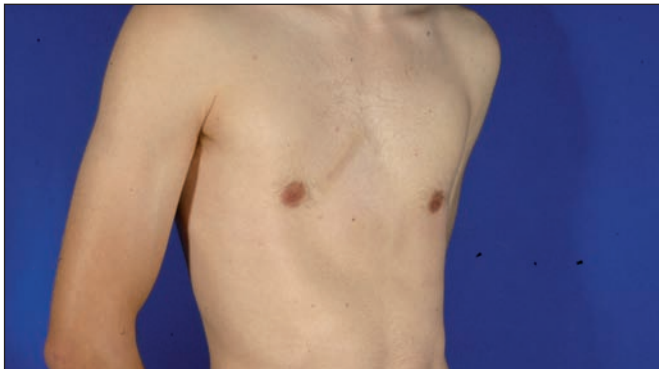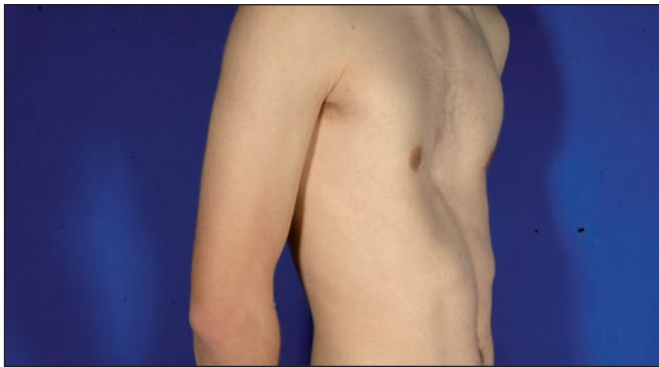En 2 de los casos podía notarse ligeramente el borde de la prótesis en su extremo inferior, pero los pacientes se sintieron bien y no quisieron retocar la prótesis, pese a que se les propuso la posibilidad de hacerlo (Fig. 15 a 31).



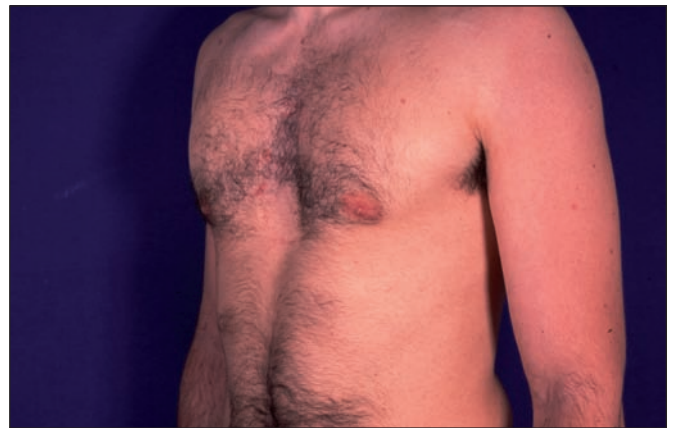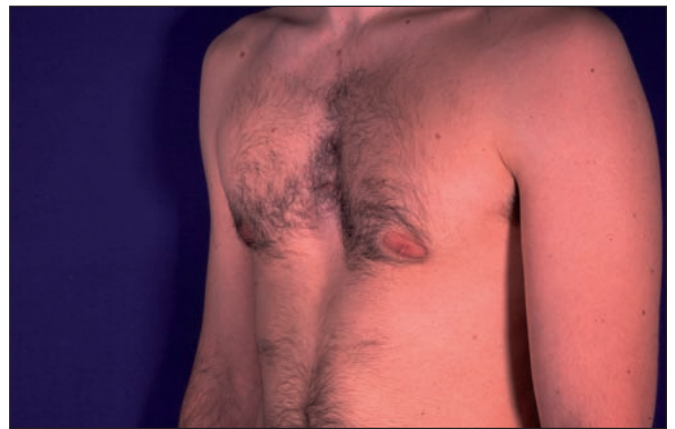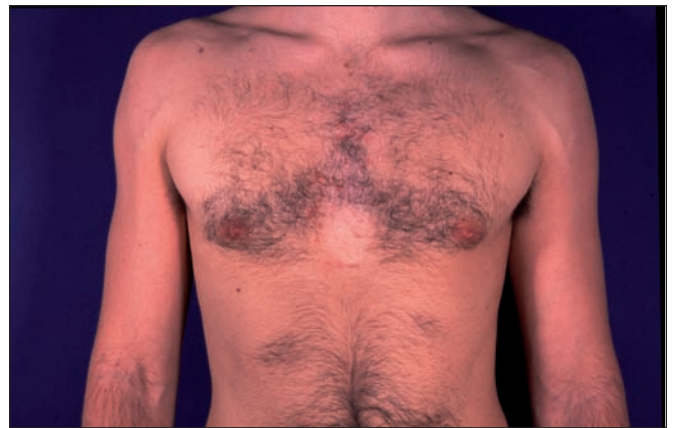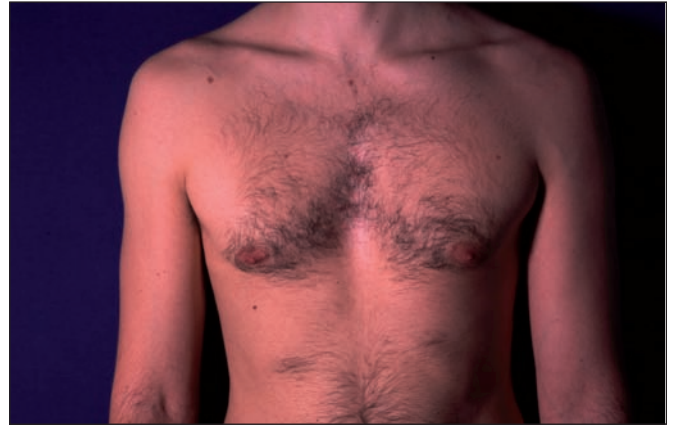Figuras 15, 16, 17 y 18. Importante pectus excavatum tratado mediante el procedimiento descrito. Edad del paciente en el momento del implante 35 años. Resultado postoperatorio a los 7 años



Figuras 19, 20 y 21. Pectus excavatum. Pre y postoperatorio a los 5 meses y a los 4 años. Edad del paciente en el momento del implante 20 años.



Figuras 22 y 23. Pectus excavatum. Pre y postoperatorio al año. Edad del paciente en el momento del implante 19 años.



Figuras 24, 25, 26 y 27. Pectus excavatum. Pre y postoperatorio a los 2 años. Edad del paciente en el momento del implante 31 años.

## Discusión

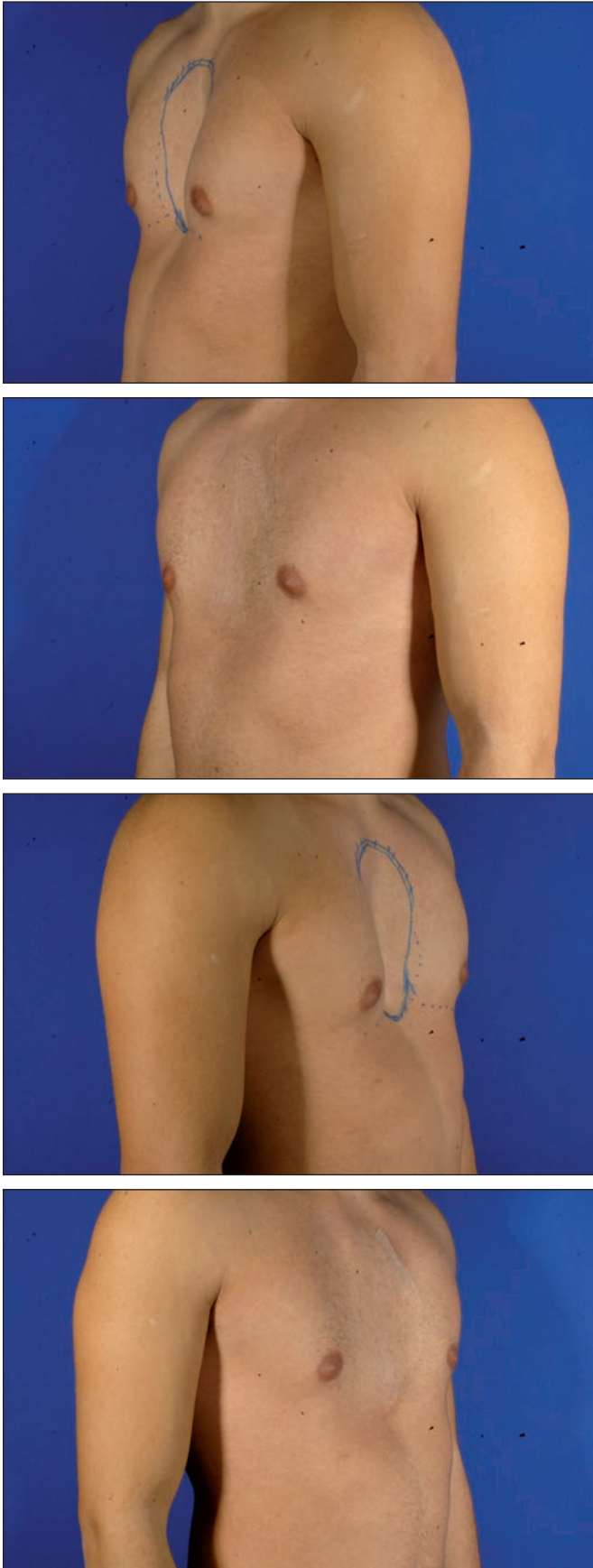
En el primer grupo quirúrgico de técnicas que tratan el *pectus excavatum* modificando la anatomía costal y esternal, la evolución histórica ha sido la siguiente: la primera intervención basada en la resección de cartílagos costales y osteotomías esternales la publicó Meyer en 1911 (11). En 1949 Ravitch (12) introdujo la condroesternoplastia, cuyo abordaje quirúrgico en el hombre se realiza a nivel esternal medial y en la mujer mediante un corte inframamario. Este procedimiento consiste en la exéresis de todos los cartílagos deformes junto con su pericondrio, la separación del xifoides y de los músculos intercostales del esternón y osteotomía del mismo, a través de la cual éste es llevado y fijado a su posición correcta, colocando una placa de metal por detrás, para mantener la posición.

En 1958, Welch (13), presentó una variación a la técnica anterior consistente en la preservación del pericondrio de los cartílagos extirpados para su posterior regeneración. Este procedimiento se ha realizado sin cambios hasta nuestros días y en algunos casos se ha recurrido a la aplicación de material protésico.

Pero la técnica más empleada es la de Nuss, que en sus principios, en 1987, se realizaba a ciegas y 10 años más tarde (10,14) mediante el uso de videotoracoscopia, tras colapso del pulmón derecho e introducción de la cámara a nivel del 4°-5° espacio intercostal. Basándose en principios ortopédicos, se introduce bajo anestesia general una cámara en la cavidad torácica que atraviesa el tórax con una barra de acero que penetra por un pequeño orificio en el hemitórax y que tras pasar por debajo del esternón, se saca por otro pequeño orificio en el hemitórax contrario. Esta barra tiene la misma concavidad que el tórax, por lo que al girarla 180° el esternón protruye, eliminando la excavación del tórax. La barra queda fijada por sujeciones laterales y debe permanecer *in situ* durante 2 años, tiempo tras el cual se extrae. Esta técnica fue empleada en principio en niños y posteriormente se aplicó en adultos, aunque con menos eficacia.

En la actualidad existe un sistema de campana de vacío, L. Bento (15), que aplicada al defecto del *pectus* durante un periodo de tiempo adecuado, especialmente en niños, puede intentar evitar la intervención o ser de ayuda hasta determinar el mejor procedimiento para cada paciente.

En el segundo grupo de tratamientos quirúrgicos, que emplean materiales de relleno, los primeros casos reportados corresponden a Murray (16) en 1965, mediante implantes de silicona. En 1970 Masson (17) y en 1972 Stanford (18), presentan el uso de prótesis de silastic hechas de una impresión tomada por un molde, con abordaje por debajo del xifoides. En 1977 Meldenson (19) y en 1988 Ykke Sorensen (20), publican trabajos relacionados con implantes de silicona, algunos de ellos fabri-



Figuras 28, 29, 30 y 31. Pectus excavatum. Pre y postoperatorio a los 6 meses. Edad del paciente en el momento del implante 22 años.

cados previo modelaje del defecto y otros tallados en barras de silastic. En 1994 Johnson (21) introduce la posibilidad de utilizar la Tomografía Computerizada para realizar un cálculo más exacto de la prótesis a colocar y, en 2008, Saour et al. (22), publican la corrección del *pectus excavatum* mediante prótesis, introduciendo la idea de hacer pequeños agujeros en el implante para su mejor integración. Todos ellos citan como complicación más frecuente de este tipo de cirugía la aparición de seromas.

Las complicaciones comparativas entre el primer y el segundo grupo de métodos son significativamente diferentes, siendo mucho más graves las del primero. Pero las indicaciones también son diferentes. El segundo grupo de técnicas, entre las que incluimos la aquí presentada, solo pueden utilizarse en aquellos casos en los que no existe riesgo alguno, ni presente ni futuro, de compromiso cardiorrespiratorio por causa del defecto. En estos casos, siempre elegiremos por su sencillez y por su casi nula morbilidad, una técnica de relleno.

La metodología que proponemos en este artículo, aporta una serie de pequeños detalles que han simplificado la técnica y que nos han hecho conseguir mejores resultados. La confección de un molde personal a medida del defecto es muy sencilla y podemos contar con una empresa que nos la reproduce con exactitud en silicona médica estéril lista para implantar. Además nos ofrece la posibilidad de modelar o recortar la prótesis en el mismo acto quirúrgico, con una simple hoja de bisturí, especialmente en los bordes para adaptarla mejor al defecto e intentar que no se note después. El trabajar a nivel supraperiostico hace que el postoperatorio no sea doloroso y los pacientes recuperan muy pronto su actividad normal. Aunque por precaución les hacemos llevar una

camiseta de compresión durante 3 semanas, sorprendentemente y en contra de lo que nosotros mismos pensábamos que podría ser una complicación frecuente, no hemos visto seromas.

Finalmente, queremos destacar la importancia que damos a la expansión intraoperatoria. Esta es una técnica que empleamos con frecuencia y no sólo en este procedimiento; nos ayuda a conseguir con más facilidad un bolsillo amplio y de bordes regulares y logra en zonas tensas como ésta, una mayor laxitud de la piel que hace que luego se adapte mejor a la prótesis. Tiempo atrás, manteníamos el expansor más tiempo, pero hemos visto que sobre-expandiendo la zona, con 15 minutos suele ser suficiente.

---

## Conclusiones

Dada la sencillez del procedimiento, sus casi nulas complicaciones y especialmente el alto índice de satisfacción por parte de los pacientes operados, pensamos que podemos recomendar este procedimiento como de elección en el tratamiento del *pectus excavatum* en aquellos casos en los que está indicado, es decir, en pacientes adultos en los que se ha comprobado que no existen complicaciones cardiorrespiratorias asociadas al defecto y como forma de corrección estética del mismo.

---

## Dirección del autor

Dr. Javier Bisbal Piazuelo.  
Pº. Manuel Girona, 66. 4º 1ª  
08034 Barcelona, España.  
e-mail: 7193jbp@comb.es



## Bibliografía

1. **Myers NA:** "An approach to the management of chest wall deformities". *Progr Pediatr Surg* 1991; 27: 170.
2. **Welch KJ, Shamberg RC.:** "Chest wall deformities". In: *General Thoracic Surgery*. 3 ed. Philadelphia: Lea & Fabiger, 1989, P: 515.
3. **Ellis DG.:** "Chest wall deformities in children". *Pediatr Ann* 1989; 18(3): 161.
4. **Scherer LR, Arn PH, Dressel DA, Pyeritz RM, Haller JA Jr.:** "Surgical Management of Children and Young Adults with Marfan syndrome and Pectus Excavatum". *J Pediatr Surg* 1988; 23(12): 1169.
5. **Doty DB, Hawkins JA.:** "A turnover operation for pectus excavatum at the time of correction of intracardiac defects". *JThorac Cardiovasc Surg* 1983; 86, 5: 787.
6. **Farreras Rozman.:** "Medicina Interna". Ed. Harcourt-Brace, Madrid 1997, vol. 1, Pp:1040-1048 y vol.2, Pp: 2164-2182
7. **Brandolino MV, Pomi J, Carriquiri G, Pérez Penco E, Delbene R.:** "Corrección quirúrgica del tórax en embudo". *Arch Pediatr Urug* 1990; 61: 13.
8. **Chin EF.:** "Surgery of funnel chest and congenital sternal prominence". *Br J Surg* 1957; 44: 360.
9. **Jiexiong Feng, Tzing Hu, Shangfu Zhang:** "The biomedical morphologic, and histochemical properties of the costal cartilages in children with pectus excavatum" *J Ped Surg* 2001; 36: 1770.
10. **Nuss D, Kelly RE Jr, Croitoru DP, Katz EM.:** "A 10-year review of a minimally invasive technique for the correction of pectus excavatum". *J Pediatr Surg* 1998;33:545.
11. **Meyer L.:** "Zur chirurgischen behandlung der angeborenen trichterbrust". *Verhandlungen der Berliner Medizinischen Gesellschaft* 1911; 364.
12. **Ravitch MM.:** "The operative treatment of pectus excavatum". *Ann Surg* 949;129:429
13. **Welch KJ.:** "Satisfactory surgical correction of pectus excavatum deformity in childhood: a limited opportunity". *J Thorac Surg* 1958;36: 697.
14. **Nuss D.:** "Técnica de Nuss". Workshop internacional Pectus Excavatum 23-24 Agosto 2004. Santiago Chile.
15. **Bento L. Martinez MA, Conde J., Perez A., Chueca M.:** "The vacuum chest wall lifter in the treatment of pectus excavatum" *Cir. Ped.* 2006, 19(1):46.
16. **Murray, J. F.:** "Correction of pectus excavatum by synthetic subcutaneous implant". Presented at the American Society of Plastic and Reconstructive Surgery, Philadelphia. USA, 1965.
17. **Masson JK., Payne WS, Gonzalez JB:** "Pectus Excavatum. Use of Preformed Prothesis for correction in the adult". *Plast.Rec.Surg.* 1970, 46 (4): 399
18. **Standford, W. et all:** "Silastic implants for correction of pectus excavatum: a new technique". *Ann. Thorac. Surg.,* 1972,13:529.
19. **Mendelson BC., Masson JK.:** "Silicon implants for contour deformities of the trunk". *Plast.Rec. Surg.* 59 (4): 538.
20. **Ykke Sorensen J.:** "Subcutaneous silicone implants in pectus excavatum". *Scand J. Plast. Rec. Surg.* 1988, 22: 173.
21. **Johnson PE.:** "Refining Silicone implant correction of pectus excavatum through computed tomography". *Plast.Rec.Surg.* 1996, 97 (2): 445.
22. **Saour S., Shaaban H., Mcphail J., Mc Arthur P.:** "Customised silicone protheses for the reconstruction of chest wall defects: technique of manufacture and final outcome". *J. Plast.Rec.Aesth.Surg.* 2008, 61: 1205.